

Diagnostik und Therapie der idiopathischen Schulterarthritis

Andreas Lieschke (PT, Dozent an der International Academy of Orthopedic Medicine IAOM, Physiopark Regensburg), PD Dr. med. Carsten Englert, (Ltd. Oberarzt, Universität Regensburg Klinikum), Dipl. Sportwissenschaftler Roy Obermüller (Physiopark Regensburg)

Klinik der idiopathischen Schulterarthritis

Die idiopathische Schulterarthritis (Synonyme: adhäsive Capsulitis, primäre Arthritis, „frozen shoulder“) wurde erstmals 1934 von Codman beschrieben. Die Ursache ist bis heute ungeklärt („*a class of cases, difficult to define, difficult to treat, difficult to explain!*“ Codman 1934). Die Diagnose der idiopathischen Schulterarthritis wird meist klinisch gestellt (Dias et al. 2006).

Das Krankheitsbild tritt praktisch nie vor dem 40. Lebensjahr auf, die höchste Inzidenz liegt bei 50 Jahren. Frauen sind häufiger betroffen, nicht selten auf der nicht-dominanten Seite. Anamnestisch stehen Schmerzen im Vordergrund, die sich in einem Zeitraum von 6 Wochen bis zu 3 Monaten stark verschlimmern (VAS: 6-8). Insbesondere nachts und auch in Ruhe werden die Schmerzen oft im gesamten C5-Dermatom verspürt (Delta-Region, lateraler Oberarm bis radialer Unterarm). In diesem Zeitraum kommt es zu großen Bewegungseinschränkungen (Einfrierungsphase) in mehreren Richtungen.

Es gibt bis heute keine Evidenz für eine echte Synovitis. Eine histologische Nachweise für eine Kontraktur (Myofibroblasten und Vimentin) im Rotatorenintervall und Ligamentum coracohumerale, sowie eine Fibroplasie (Kapselverdickung, Kollagen Typ III) in der restlichen Kapsel wurde beschrieben (Uthoff, 2006)

Diagnostik: Das Kapselmuster

Bei der klinischen Untersuchung dominiert die schmerzhafteste Bewegungseinschränkung im Sinne eines Kapselmusters. Das Kapselmuster wird bei der passiven Bewegungsprüfung gefunden und zeigt sich durch Bewegungseinschränkungen, die in Graden gemessen werden und in einer definierten Reihenfolge und einem bestimmten Verhältnis zueinander auftreten. Beschrieben wurde das Kapselmuster der Schulter von James Cyriax (1947). Er beschrieb die Reihenfolge der Einschränkungen glenohumeral:

Außenrotation > Abduktion > Innenrotation, im Verhältnis: 3: 2: 1.

Dieses Kapselmuster ist für das Auffinden der idiopath. Schulterarthritis sehr spezifisch, aber nicht sensitiv. Neben diesem definierten Muster treten andere Bewegungseinschränkungen – in anderen Verhältnissen und gelegentlich auch in einer anderen Reihenfolge – auf. Daher gilt als neue Definition des Kapselmusters: **Bewegungseinschränkung aller drei passiven glenohumeralen Bewegungen sowie der aktiven und passiven Elevation** (Rundquist und Ludewig 2004).

Differentialdiagnosen und weiterführende Diagnostik

Widerstands- und Krafttests sind meist schmerzhaft und daher nur bedingt oder gar nicht beurteilbar. Auf dem MRI ist gelegentlich ein Gelenkerguss zu sehen (sensitiv, nicht spezifisch) und eine Hypertrophie der Kapsel (Uthoff 2006) ist im weiteren Verlauf zu erkennen, die Sonographie zeigt ähnliche Befunde. Besonderen Wert hat die apparative Diagnostik bei der sekundären Arthritis (nach Trauma), die man anamnestisch von der primären abgrenzen kann. Hier können ursächliche Verletzungen oder BegleitleSIONen (z.B. Verletzungen der Rotatorenmanschette oder des Labrum glenoidale) insbesondere durch ein MRT in Kombination mit einem Kontrastmittel (intraartikulär) hilfreich sein.

Differentialdiagnostisch müssen Arthritiden des rheumatischen Formenkreises oder bakterielle Infekte (Gelenkempyem) abgeklärt werden (Laboruntersuchungen).

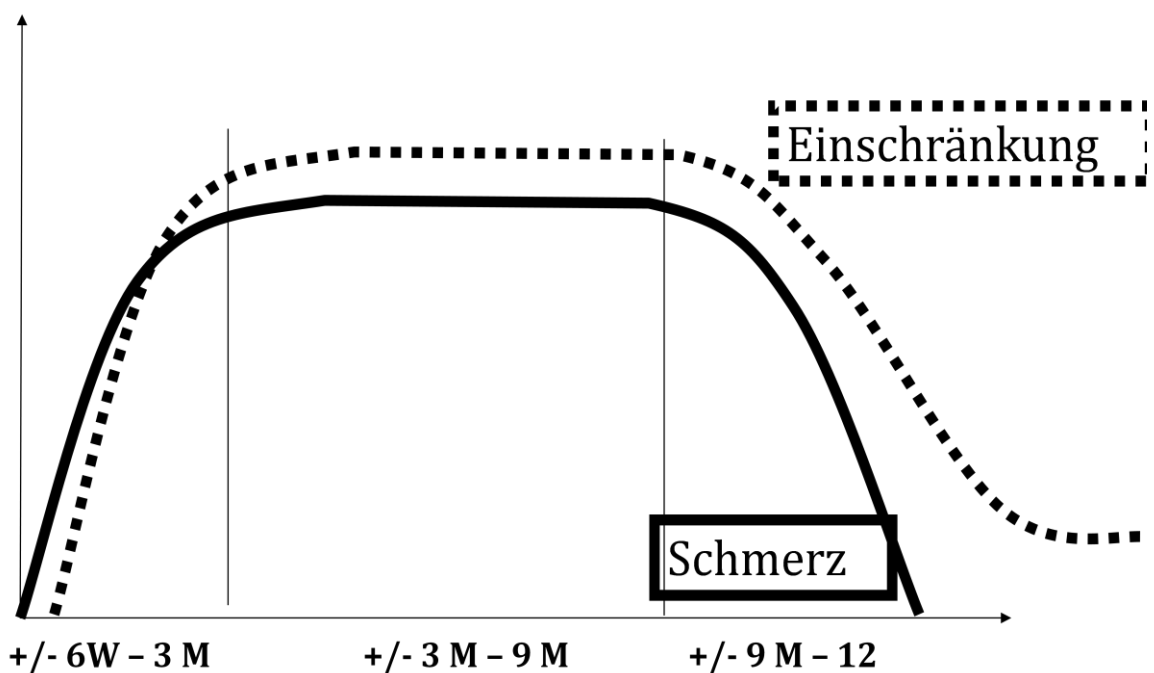
Prädisponierende Faktoren für eine idiopathische Arthritis sind Vorerkrankungen wie Diabetes mellitus, cerebrale Pathologien, Hyperthyreose, KHK und chronische Lungenerkrankungen. Streng genommen sind diese Formen als sekundäre Arthritis einzuordnen und haben auch einen längeren und aggressiveren Verlauf.

Krankheitsverlauf:

Die idiopathische Schulterarthritis ist eine sich selbst limitierende Erkrankung und heilt bei normalem Verlauf innerhalb von 12 bis 18 Monaten aus. Gelegentlich bleibt eine Resteinschränkung der Elevation, die funktionell nicht beeinträchtigt.


Phasen der idiopathischen Schulterarthritis

typischer Verlauf (über 12 bis 18 Monate) nach van der Windt et al, 1998



Einfrierungsphase (Myofibroblastenphase), Eingefrorene Phase, Auftauphase

Stadien der Schulterarthritis

Stadium I	Stadium II a) mit Tendenz zu Stadium I	Stadium II b) mit Tendenz zu Stadium III	Stadium III
Schmerzen Delta-Region (C5) Oberarm, <u>proximal Ellbogen</u>	Stadium II ist das Übergangs-Stadium und eine Mischung aus I und III. Umso mehr Symptome des Stadiums I oder III auftreten, desto mehr tendiert der Patient zum jeweiligen Stadium. 		Schmerzen Delta-Region (C5) Oberarm, <u>distal Ellbogen</u>
Schmerzen nur bei Aktivität			Schmerzen auch in Ruhephasen (<u>nachts</u>)
Liegen auf Schulter möglich			Liegen auf Schulter unmöglich
Schmerzhafte passive Bewegungen nur am max. Ende			Schmerzhafte passive Bewegungen <u>vor</u> dem Ende der Bewegung
VAS: 0-3			VAS: 7-10

Therapie: Medikamentös

Zu Beginn sollte der Patient ausführlich informiert werden, insbesondere unter Betonung der günstigen Prognose. Im Vordergrund steht eine entzündungshemmende Therapie. Am effektivsten ist diese in der „Einfrierungsphase“ während der ersten 3 Monate. Abzuwägen sind die Nebenwirkungen einer oralen Kortisongabe mit den Risiken der intraartikulären Injektion. Eine orale Kortisongabe erzielt gute Ergebnisse in den ersten 6 Wochen (Buchbinder et al. 2004 und 2006)

Injektionen werden bis zu 3 Mal durchgeführt. Die ersten zwei im Abstand von 14 Tagen, die dritte Injektion orientiert an den Beschwerden des Patienten (Dias et. al. 2006, Dietl-Fried 2009)

Oral Kortison:

(Englert, 2010)

Präparat: Decortin H 5mg Tab.
(105 Stück)

Dosis:

40 mg für 5 Tage (8-0-0)
30 mg für 5 Tage (6-0-0)
20 mg für 5 Tage (4-0-0)
10 mg für 5 Tage (1-0-0)
5 mg für 5 Tage (1-0-0)
Pantozol 20 mg begleitend (0-0-1)

Intraartikuläre Injektion:

(Dietl-Fried, 2010)

Kanüle: 0,5 x 60mm

Medikation

1-2ml Triamcinolonacetonid à 10,
3ml Lidocain1%

Physiotherapie

Alle schmerzlindernden Techniken der Physikalischen- und Physiotherapie sind sinnvoll. Die manuelle Mobilisation sollte zuerst behutsam durchgeführt werden. Eine zu aggressive Therapie verschlechtert den Selbstheilungsverlauf (van der Windt 1998). Echte Kapseldehnungen, die über Bewegungsgrenzen gehen, sind nur ab **Stadium I** möglich. Dabei sollte Kapselteil-spezifisch – unter Betonung des antero-superioren Teils – behandelt werden (Lig. coracohumerale, Ozaki et al. 1989).

Narkosemobilisation, Distension

Eine Narkosemobilisation oder Distensionstherapie ist selten notwendig. Nur bei anhaltender Schultersteife, (länger als ein Jahr) ist diese Therapie eine Möglichkeit. Wichtig ist, dass diese Manipulation nicht in der Einfrierungsphase (Myofibroblastenphase) durchgeführt wird, und dass eine konsequente manuelle Mobilisation direkt danach gewährleistet ist.

Quellenangabe:

Codman E.A.: The Shoulder: Rupture of the Supraspinatus Tendon and Other Lesions In or About the Subacromial Bursa. Boston: Thomas Todd Co., 1934.

Uthoff, Hans K MD, FRCSC*; and Pascal Boileau, MD† Primary Frozen Shoulder Global Capsular Stiffness versus Localized Contracture; CLINICAL ORTHOPAEDICS AND RELATED RESEARCH Lippincott Williams & Wilkins Number 456, pp. 79–84 (2006)

Dias R., Cutts S., Massoud S.: Frozen shoulder. British Medical Journal;331:1453-1456 17 December 2006

Cyriax, J.: Textbook of Orthopaedic Medicine: Diagnosis of soft tissue lesions. Baillière Tindall 1947

Rundquist P., Ludewig P: Patterns of motion loss in subjects with idiopathic loss of shoulder range of motion *Clinical Biomechanics*, Volume 19 Issue 8, Pages 810-818 (2004)

van der Windt D.A.W.M., Koes B.W., Devillé W., Boeke A.J.P., de Jong B.A., Bouter L.M.: Physiotherapy or corticosteroid injection for shoulder pain? Effectiveness of corticosteroid injections versus physiotherapy for treatment of painful stiff shoulder in primary care: a randomised trial. British Medical Journal, November 7; 317(7168): 1292–1296 (1998)

Buchbinder R., Hoving J., Green S., Hall S., Forbes A., Nash P.: Short course prednisolone for adhesive capsulitis (frozen shoulder or stiff painful shoulder): a randomised, double blind, placebo controlled trial. Ann Rheum Dis. 63(2004)11, 1460–1469

Buchbinder R; Green S; Youd JM; Johnston RV: Oral steroids for adhesive capsulitis. Cochrane Database Syst Rev.;(4):CD006189 Oct 18 2006.

Dietl-Fried, MD M., Ärztliche Leiterin der International Academy of Orthopedic Medicine. Persönliche Mitteilung 2010

Englert, C. MD, PhD Assistant Professor Shoulder and Elbow Surgery Department of Orthopaedics, Trauma and Reconstructive Surgery, Universität Regensburg Klinikum. Persönliche Mitteilung, 2010

Ozaki J., Nakagawa Y., Sakurai G., Tamai S.: Recalcitrant chronic adhesive capsulitis of the shoulder. Role of contracture of the coracohumeral ligament and rotator interval in pathogenesis and treatment. J Bone Joint Surg Am. 71(1989), 1511-1515

Weitere Quellen:

International Academy of Orthopedic Medicine (www.iaom.eu)

Omer Matthijs Dipl. PT, Senior Instructor, Supervisor, Wissenschaftlicher Leiter IAOM

Geraldine van Paridon-Edauw Senior Instructor, Supervisor, Präsidentin der IAOM

Dipl. Sportwissenschaftler Roy Obermüller, Physiopark Regensburg

Autor: Andreas Lieschke, PT

Dozent an der International Academy of Orthopadic Medicine

Physiopark Lieschke Obermüller

Im Gewerbepark B20

93059 Regensburg

info@physiopark-regensburg.de

www.physiopark-regensburg.de

In Zusammenarbeit:

PD Dr. med. Carsten Englert, Ltd. Oberarzt, Facharzt für Chirurgie, Orthopädie und Unfallchirurgie,
Spezielle Unfallchirurgie, Abteilung für Unfallchirurgie, Universität Regensburg Klinikum

Franz-Josef-Strauß-Allee 11

Regensburg, D-93053

www.uni-regensburg.de